

## 症例③ 消化器

年齢・性別：86才 女性

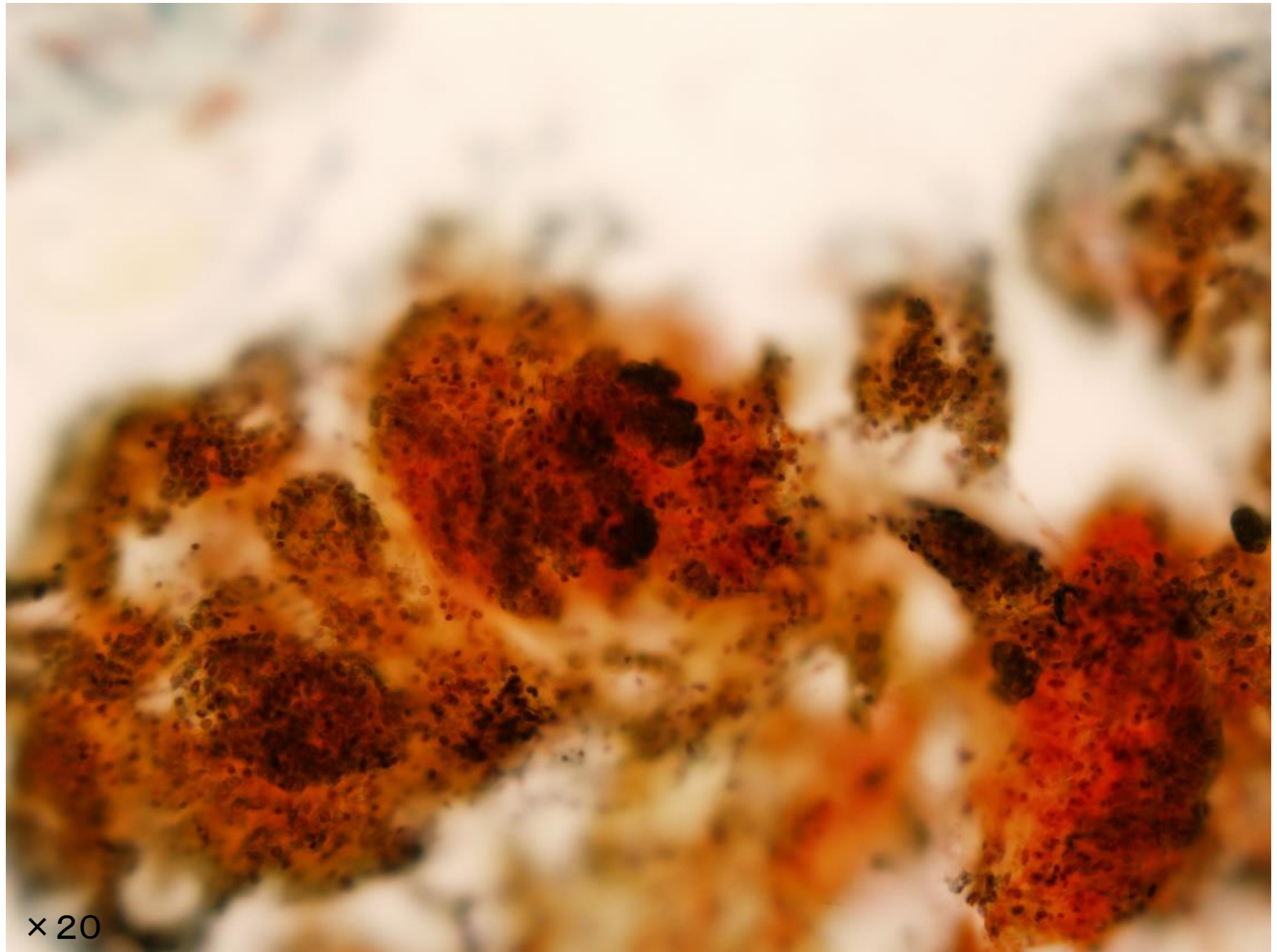
標本材料：

膵管狭窄部の擦過ブラシ洗淨液

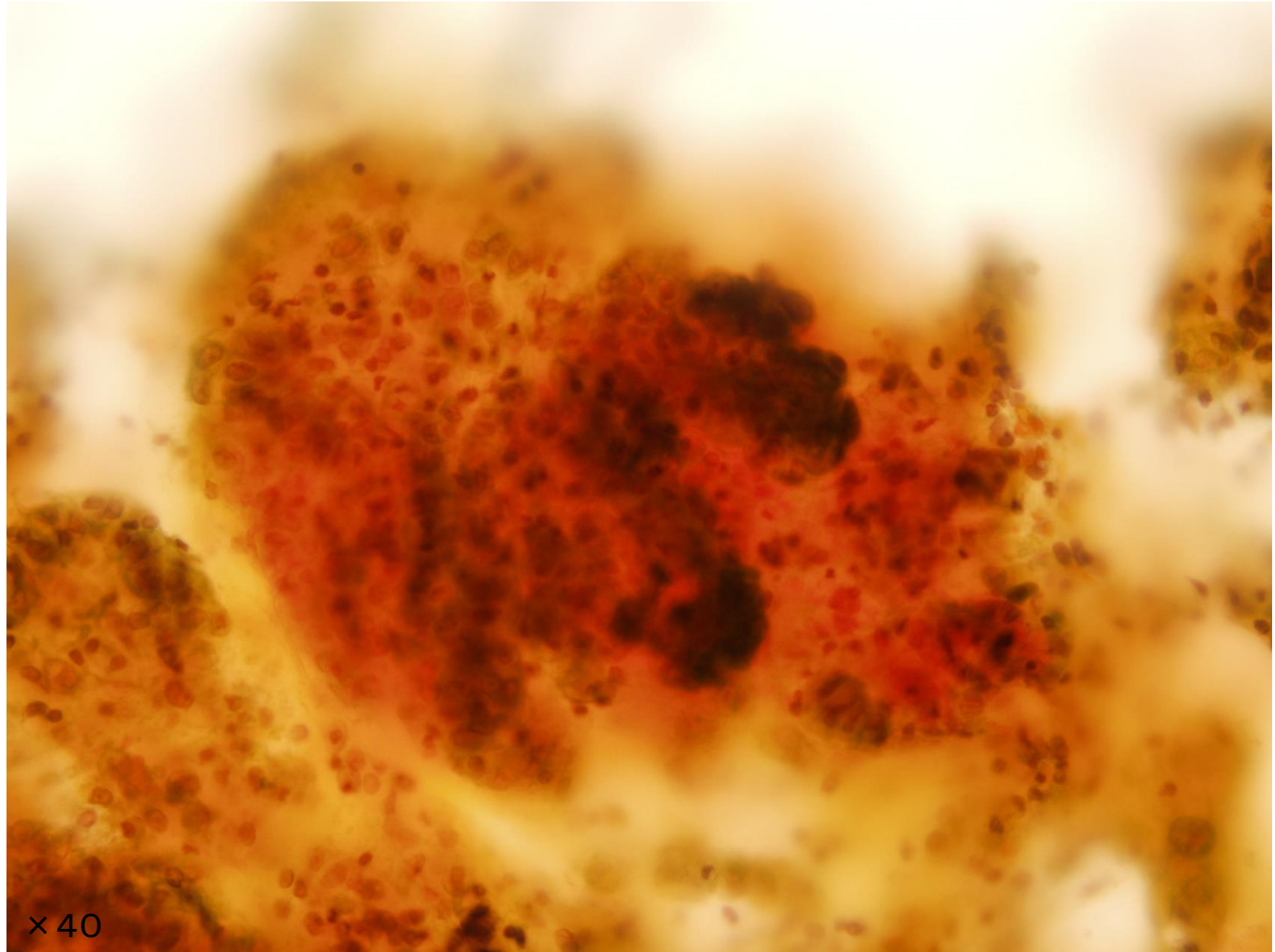
臨床経過：

2015年5月より食欲不振を主訴とし、近医を受診、膵臓に嚢胞性病変を指摘された為、当院に紹介となり、ERCPが施行された。

# 細胞像1



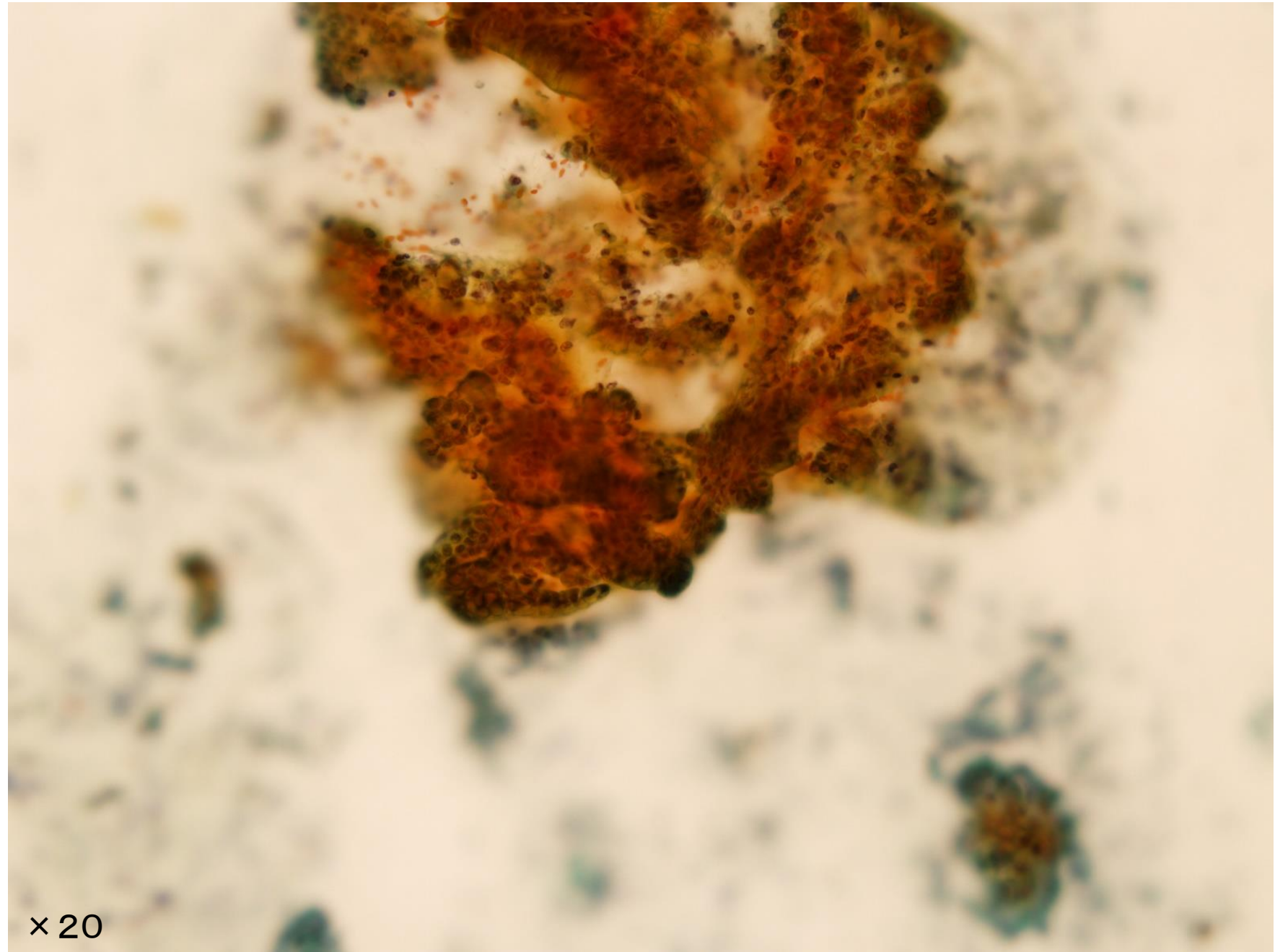
# 細胞像2



× 40

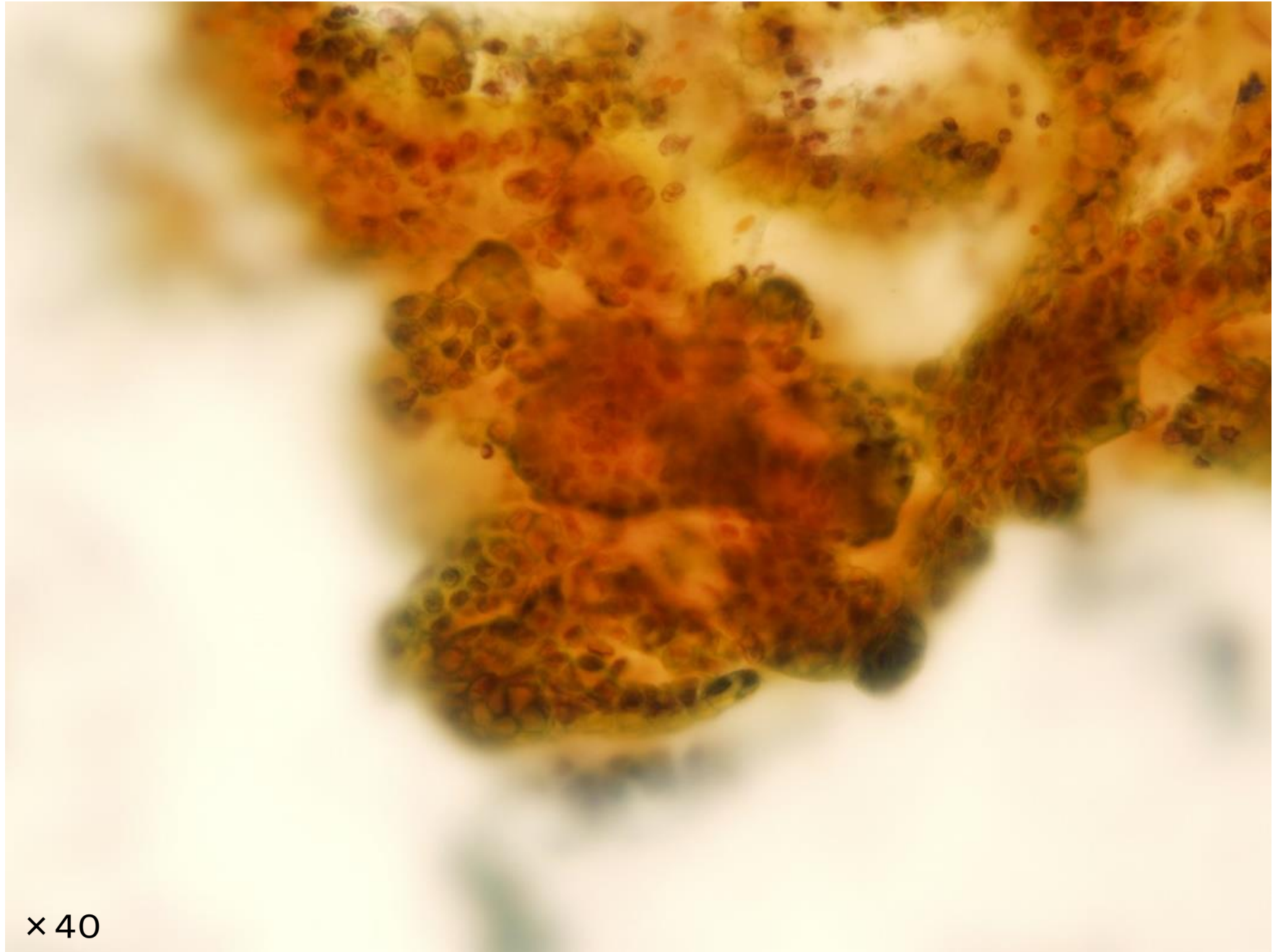


# 細胞像3

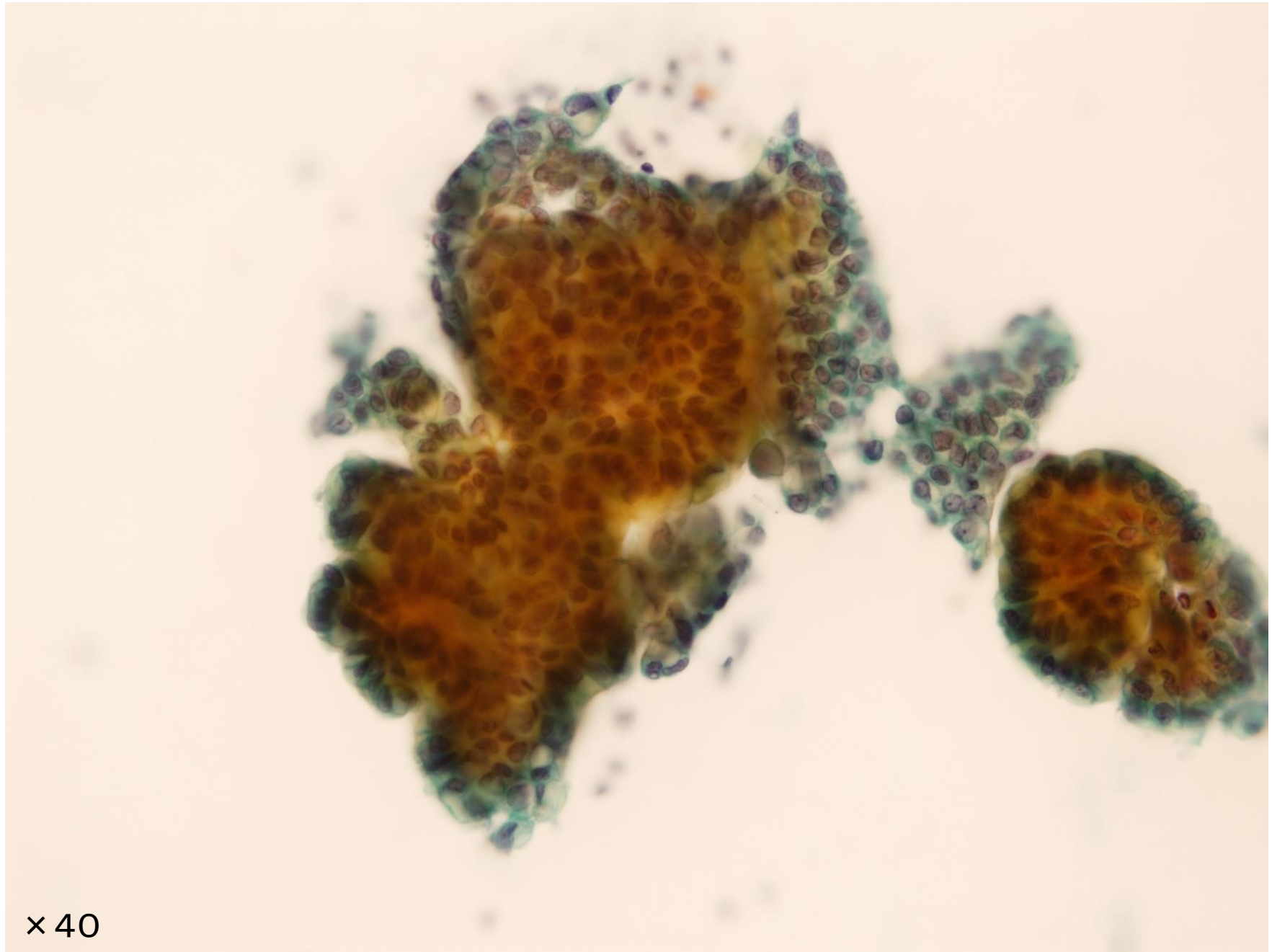


× 20

# 細胞像4

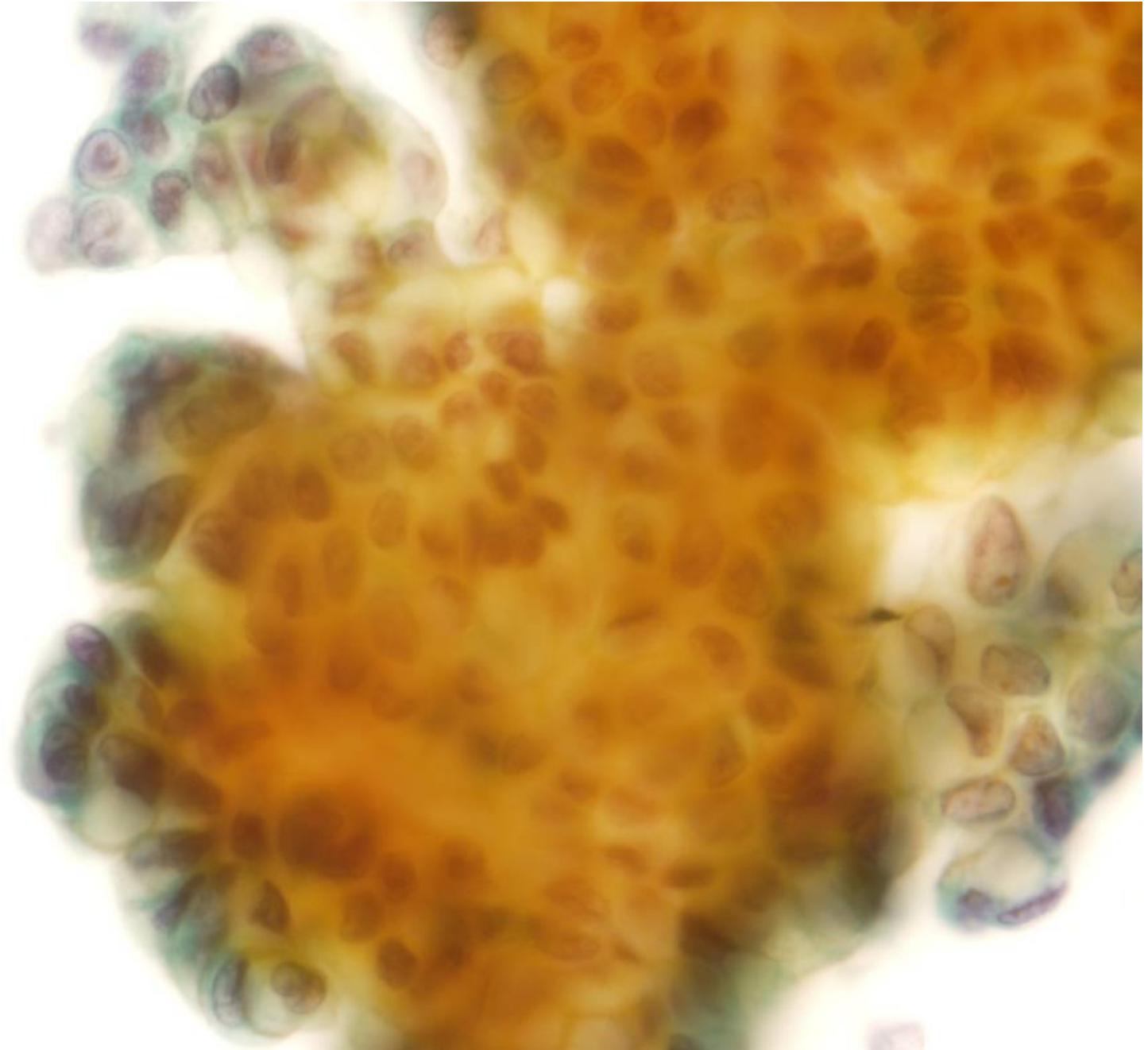


# 細胞像5





# 細胞像6



× 100