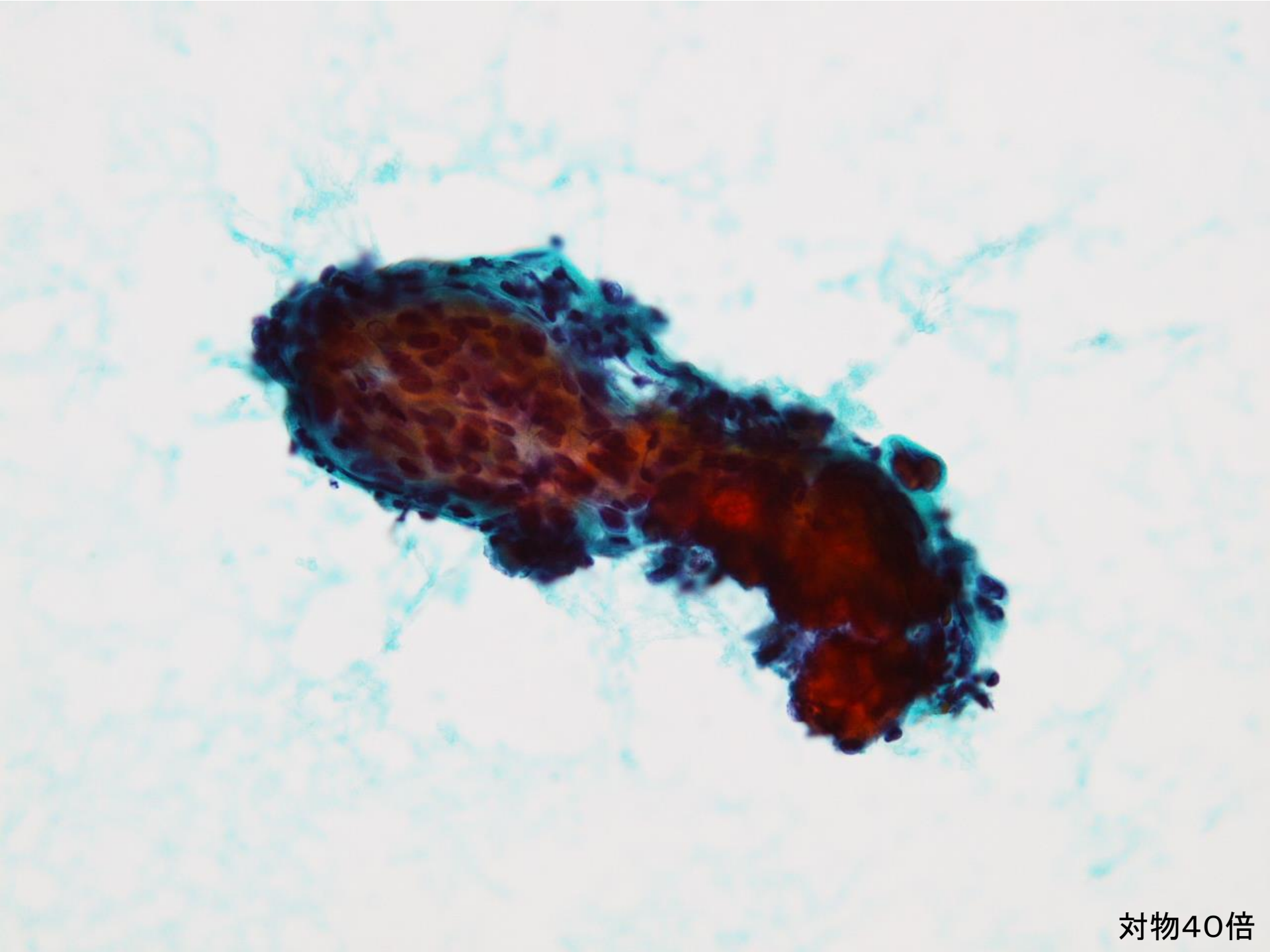
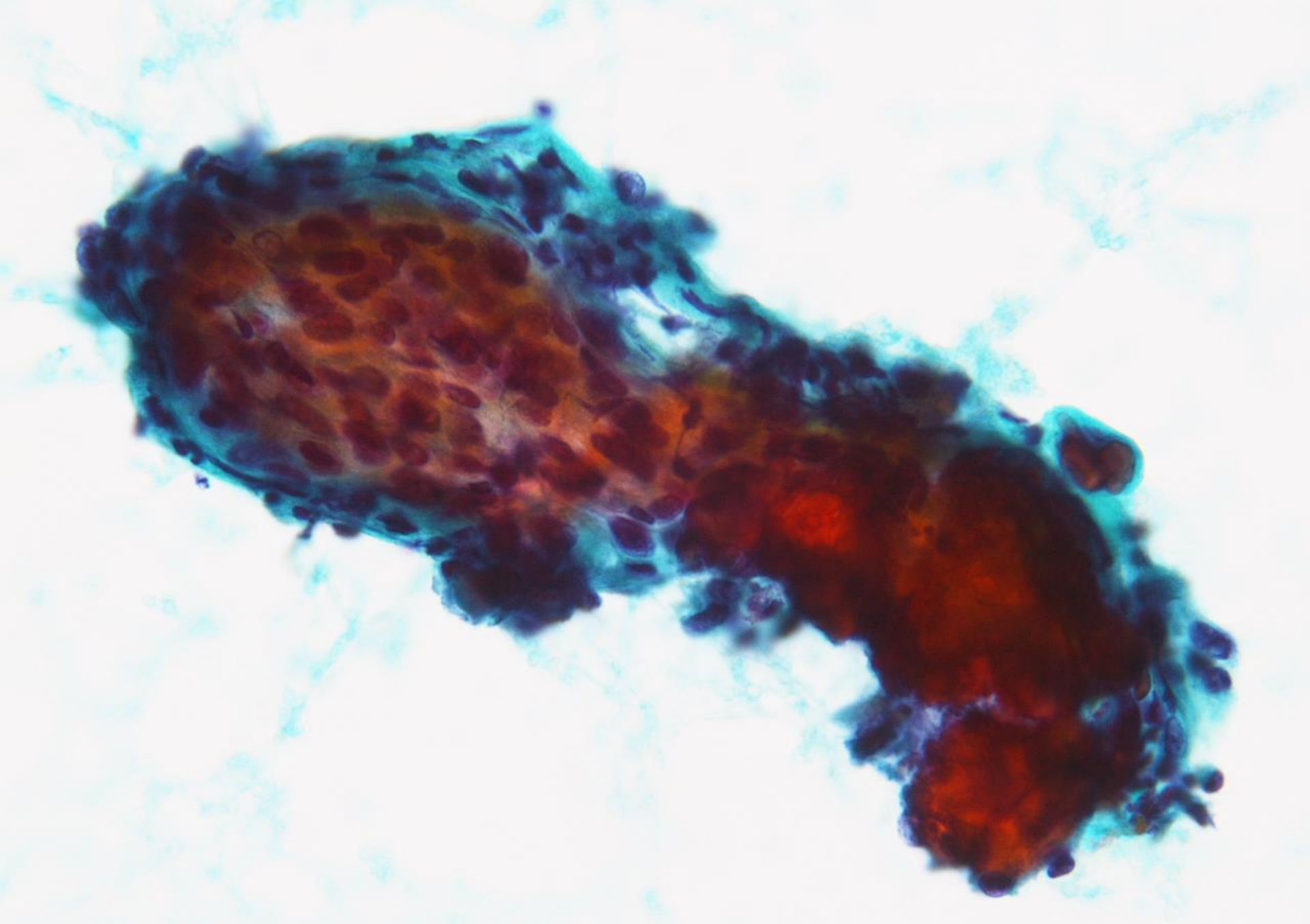


症例② 呼吸器

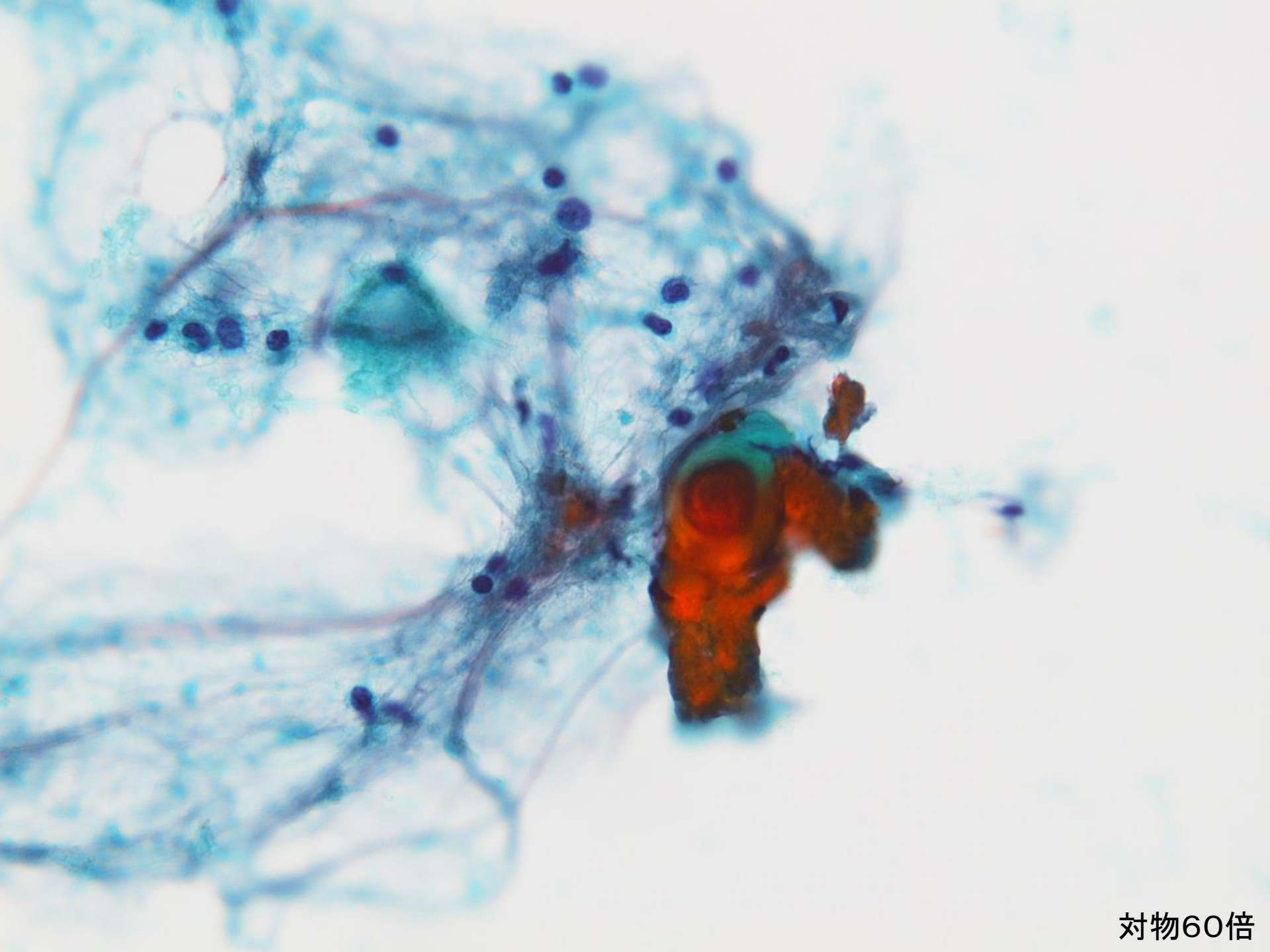
- 60歳代 女性
- 経気管支的肺穿刺
- 検診で胆管拡張指摘。精査で胆管問題なしも、右肺下葉に約2cm大の結節を認める。



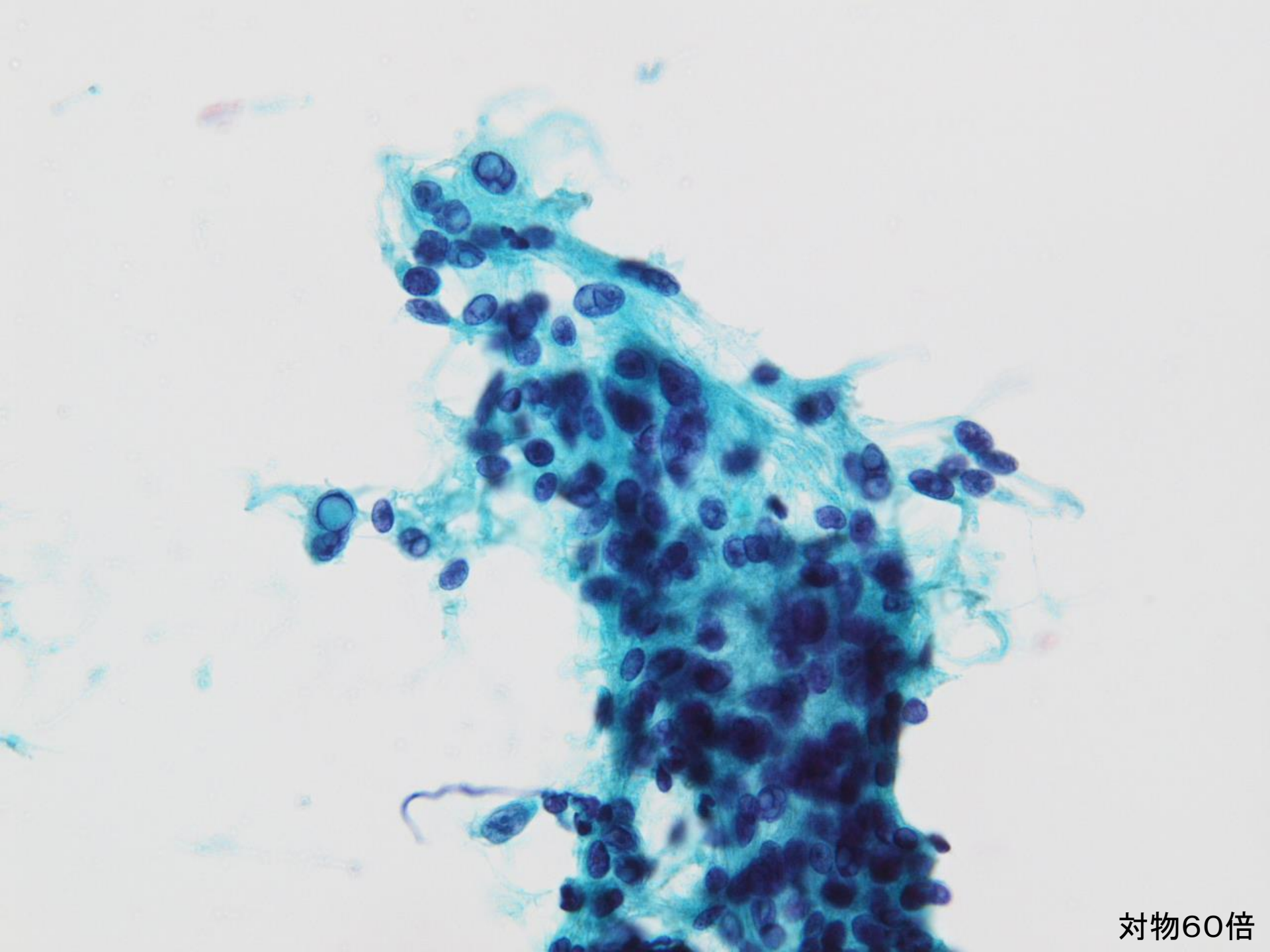
対物40倍



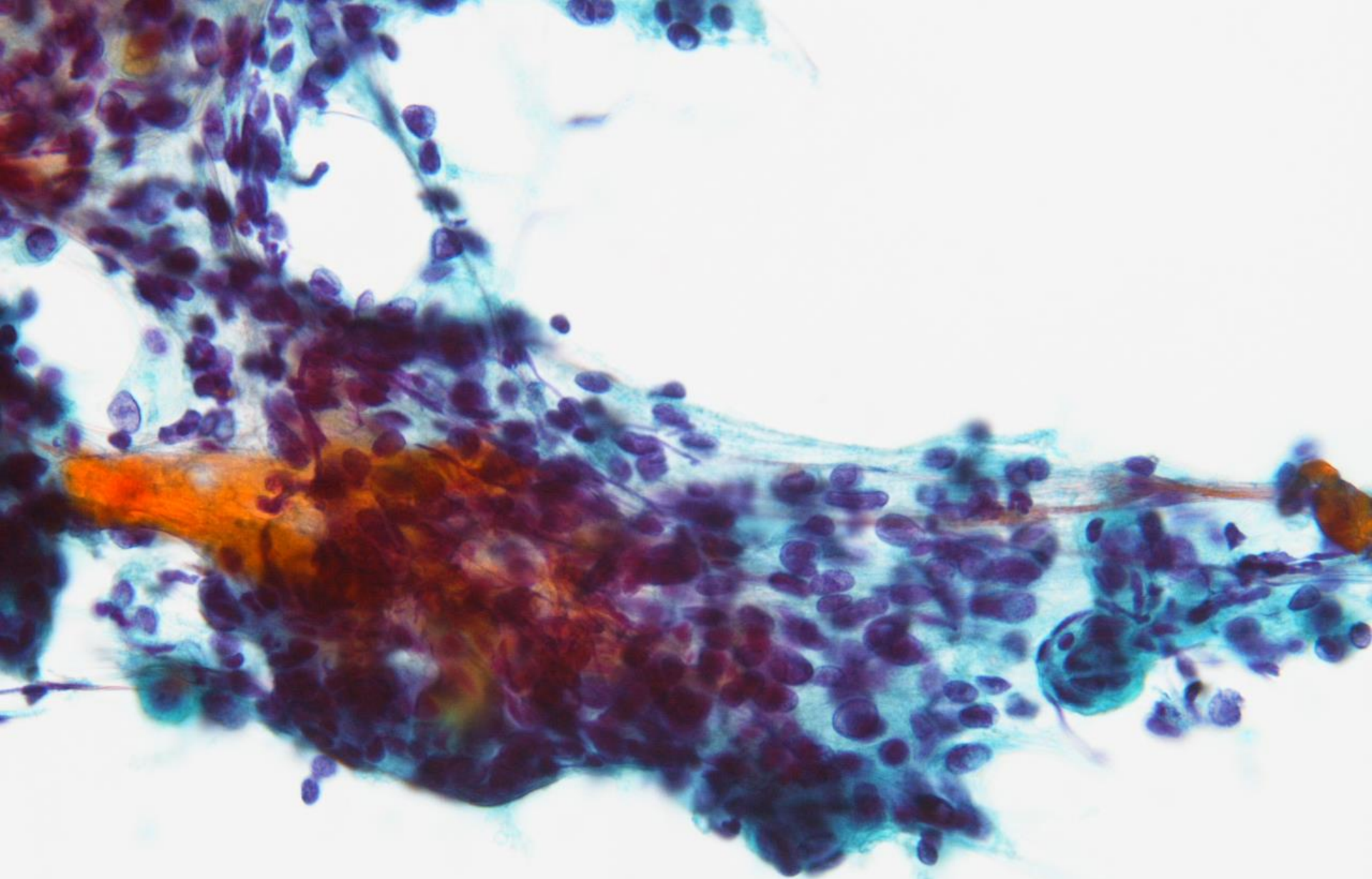
对物60倍



対物60倍



対物60倍



対物60倍